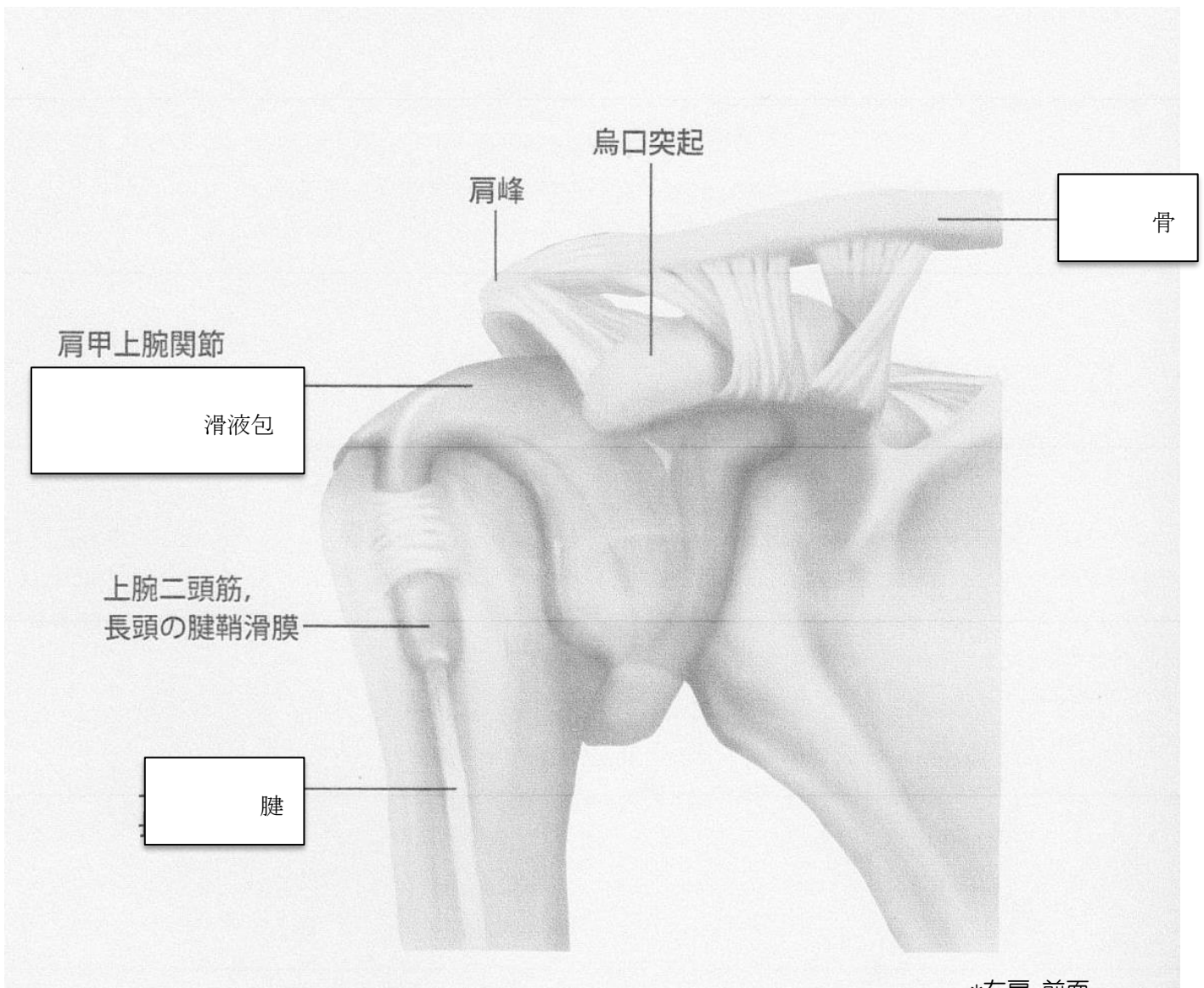


関節エコー実技スクール

予習資料

肩関節

- 骨の名称と関節および腱・滑液包の名称を記入して下さい。



リウマチ診療のための関節エコー撮像法
ガイドラインより引用

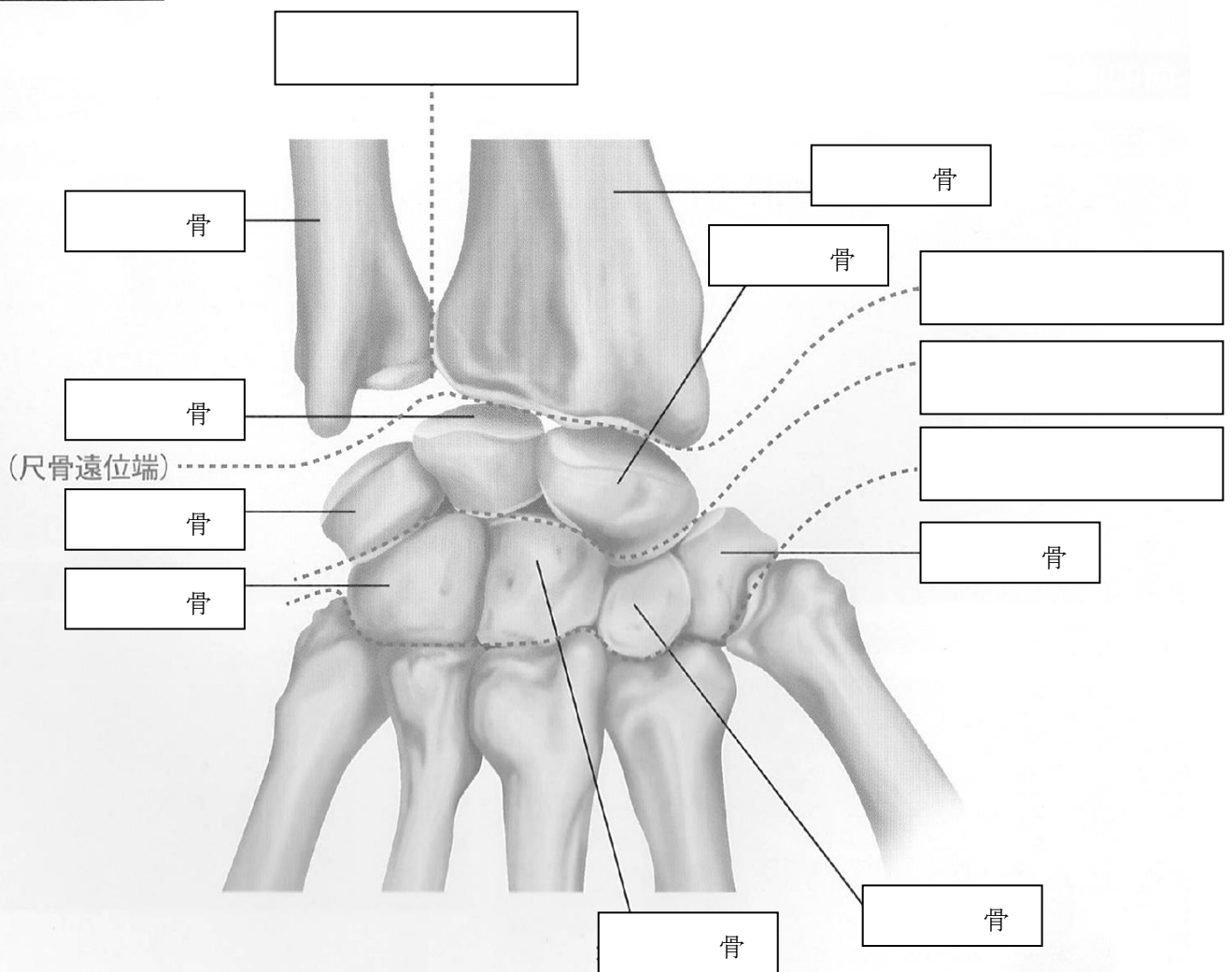
関節エコー実技スクール

予習資料

手関節

●骨の名称と関節の名称を記入して下さい。

◆手関節の解剖



リウマチ診療のための関節エコー撮像法
ガイドラインより引用

*右手，背側

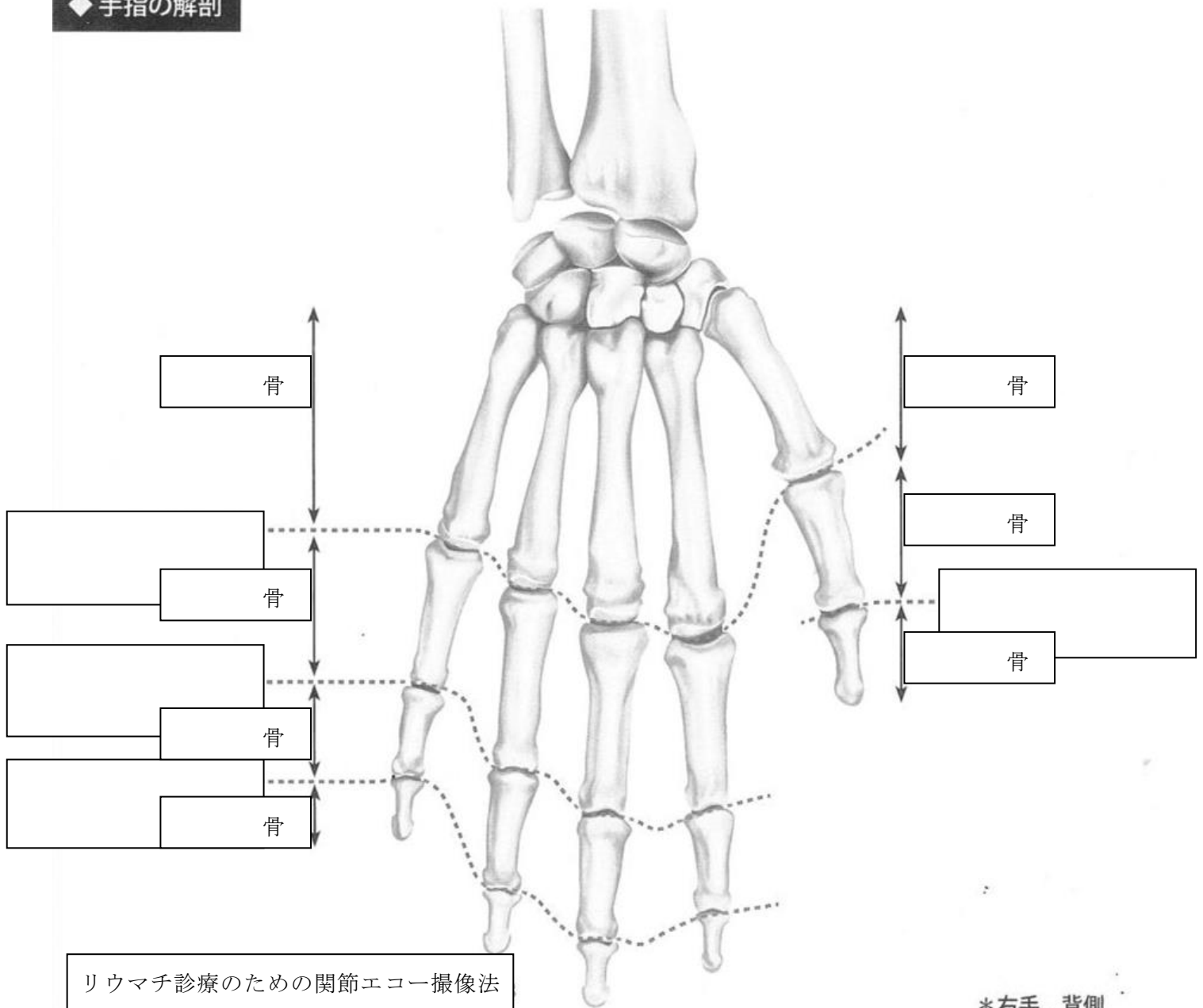
関節エコー実技スクール

予習資料

手指関節

●骨の名称と関節の名称を記入して下さい。

◆手指の解剖



リウマチ診療のための関節エコー撮像法
ガイドラインより引用

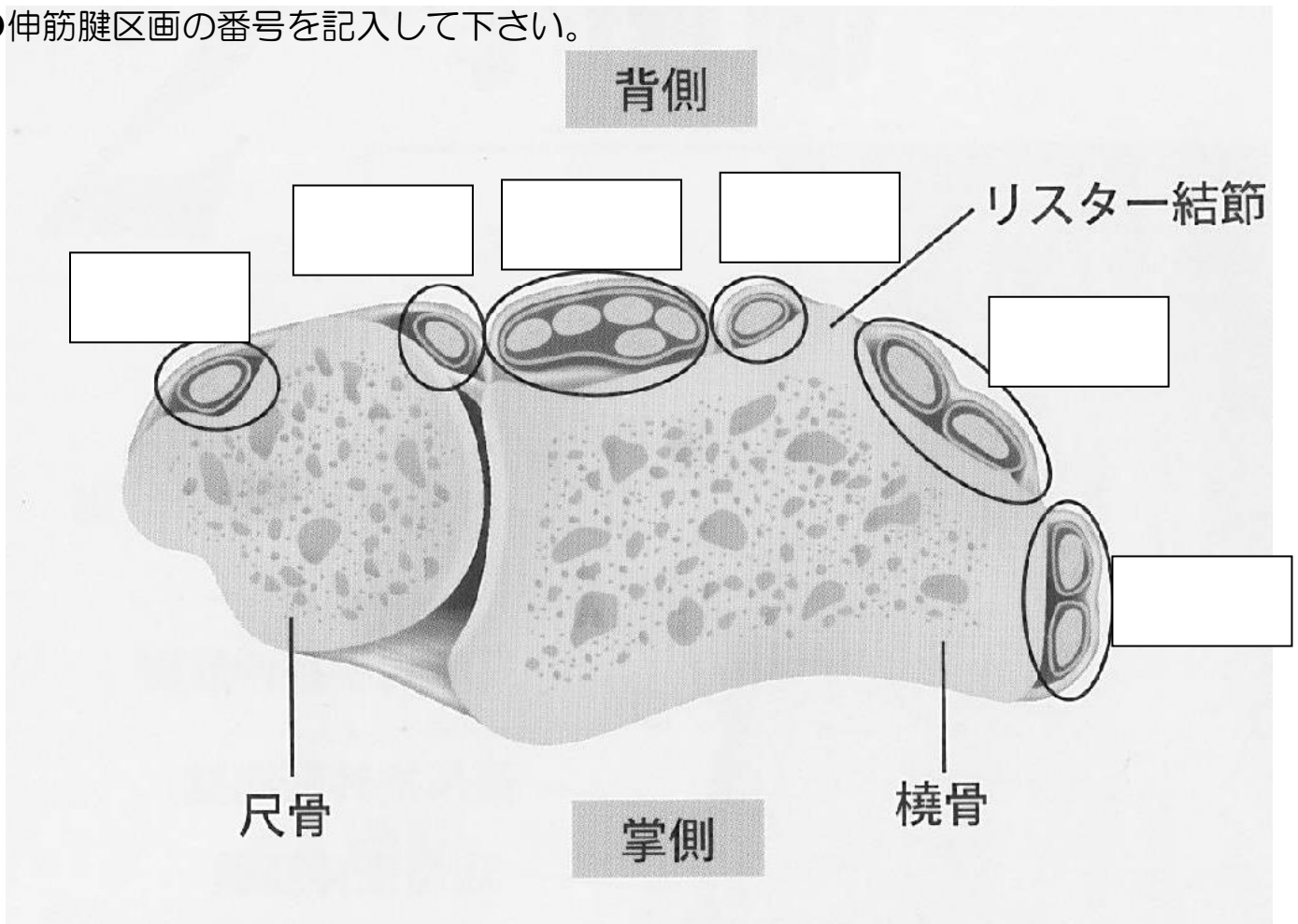
*右手, 背側

関節エコー実技スクール

予習資料

伸筋腱区画

●伸筋腱区画の番号を記入して下さい。



- 第Ⅰ区画：長母指外転筋腱、短母伸筋腱
- 第Ⅱ区画：長橈側手根伸筋腱、短橈側手根伸筋腱
- 第Ⅲ区画：長母指伸筋腱
- 第Ⅳ区画：固有示指伸筋腱、総指伸筋腱
- 第Ⅴ区画：固有小指伸筋腱
- 第Ⅵ区画：尺側手根伸筋腱

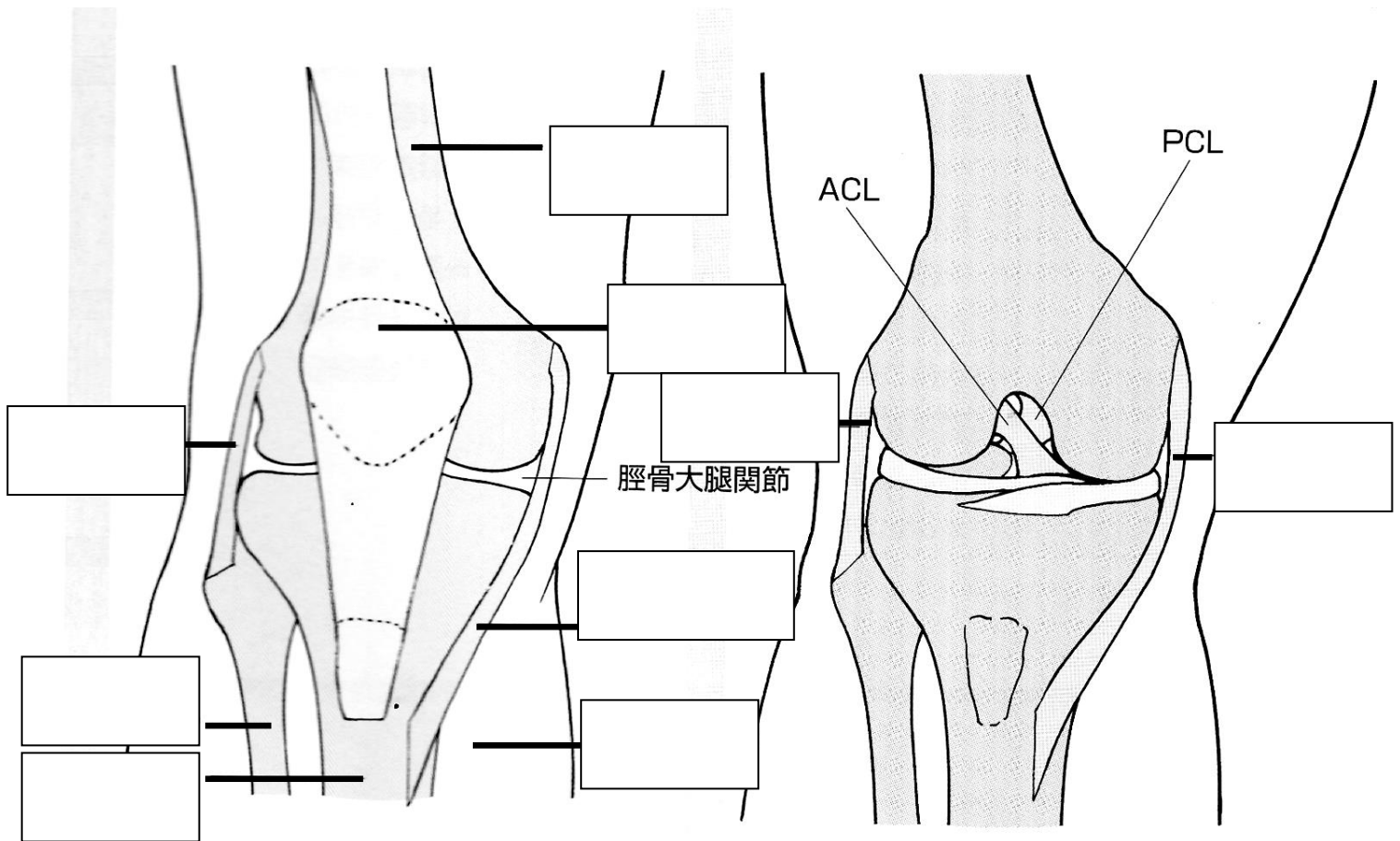
リウマチ診療のための関節エコー撮像法
ガイドラインより引用

関節エコー実技スクール

予習資料

膝関節

● 靭帯や骨の名称を記入して下さい。



超音波でわかる運動器疾患診断のテクニックより引用